Aus der I. Medizinischen Universitätsklinik der Charité, Berlin
(Direktor: Professor Dr. R. Siebeck.)

Die klinische Bedeutung des Elektrokardiogramms mit kleinen Zacken in allen Ableitungen

Inaugural-Dissertation
zur Erlangung des Medizinischen
Doktorgrades an der Friedrich-
Wilhelms-Universität zu Berlin

Vorgelegt von
Juan Vargas-Gutiérrez
aus Kolumbien

Tag der Promotion: 29. Juni 1940

Buchdruckerei Hanns Michel, Berlin NW 7, Marienstraße 11

M 139

Gedruckt mit Genehmigung
der
Medizinischen Fakultät der Universität Berlin

*

Dekan: Prof. Dr. Kreuz
Referent: Prof. Dr. med. Korth
Korreferent: Prof. Dr. R. Siebeck

R. UNIV.
BIBLIOTHEEK
LEIDEN

Meiner lieben Mutter in der fernen Heimat,
meiner lieben Frau und meinem Töchterchen!

Digitized by the Internet Archive
in 2026

https://archive.org/details/IA41550822_0091

Die klinische Bedeutung des Elektrokardiogramms mit kleinen Zacken in allen Ableitungen.

Die Möglichkeit, ein auf klinischen Untersuchungsmethoden beruhendes Urteil über den funktionellen Zustand des Herzmuskels zu erlangen, stand stets im Zentrum der Aufmerksamkeit der Ärzte. Es wird deshalb jede neue klinische Untersuchungsmethode, wenn sie das Herzgefäßsystem betrifft, mit regem Interesse studiert und nachgeprüft.

Die Einführung der Elektrokardiographie in die Diagnostik erweckte sogleich die Hoffnung, mit Hilfe des EKG ein Urteil über den funktionellen Zustand des Myokards erhalten zu können. Diese Erwartungen wurden jedoch bald enttäuscht, und die Elektrokardiographie diente nun vorzugsweise dem Studium des Herzrhythmus; die auf diesem Wege erzielten Erfolge dürften wohl allbekannt sein.

In den letzten Jahren tauchte von neuem der Gedanke auf, die Elektrokardiographie zum Studium der Erkrankungen der Triebmuskulatur des Herzens besonders heranzuziehen. In einer Reihe klinischer und experimenteller Arbeiten wurde versucht, besondere Veränderungen des EKG auf bestimmte Affektionen zu beziehen. In dieser Hinsicht mögen die Untersuchungen, speziell amerikanischer Autoren, hervorgehoben werden, in denen die Aufmerksamkeit nicht nur auf die Form und Richtung der Zacken des EKG gelenkt wird, sondern auch auf die Größe derselben, speziell jedoch der R-Zacke. Bei verschiedenen pathologischen Zuständen, bei denen die Begleitung des Herzmuskels unzweifelhaft erscheint, ist das EKG durch kleine Ausschläge (Low Voltage) gekennzeichnet, d. h. die R-Zacke ist sehr niedrig, 4,5 mm und niedriger bei einiger Empfindlichkeit des Instrumentes von 0,001 Volt = 10 mm.

Aus verschiedenen Gründen ist ein eindeutiges Urteil über die Bedeutung des EKG mit Niederspannung vorläufig noch nicht erreicht; für endgültige Schlüsse ist die Zahl der Beobachtungen zu gering. In der vorliegenden Arbeit waren wir bestrebt zu untersuchen, ob und wann ein EKG mit kleinen Ausschlägen klinisch zu verwerten ist. Eine kurze Zusammenfassung über die Untersuchungen, die über das Thema in der Literatur zu finden sind, mag hier am Platze sein. Sie wird die

verschiedenen und manchmal widerspruchsvollen Meinungen über die Bedeutung von EKG mit „Low Voltage" veranschaulichen.

Sprague und White haben eine Untersuchung von 57 Patienten vorgenommen, bei denen die Größe der Hauptzacke von QRS nicht die Höhe von 5 mm, von der isoelektrischen Linie gemessen, überstieg. Kleine Ausschläge wurden in 44 von diesen 57 Fällen (77 %) gefunden. Die Autoren fanden eine Niederspannung vorzüglich bei 2 Krankheitsgruppen:

a) bei Herzveränderungen auf Grund einer Arteriosklerose (34 Fälle)
b) bei Hyperthyreose (10 Fälle).

Die Autoren haben außerdem kleine Zacken im EKG bei rheumatischen, luetischen und hypertonischen Herzerkrankungen, bei Mediastino-Perikarditis, Leukämie und subakuter Endokarditis gefunden. In einem einzigen Fall blieb die Niederspannung unerklärt; der Patient war klinisch vollkommen gesund und im EKG wurde ein totaler atrioventrikulärer Block festgestellt.

Die Gruppe a) ist die wichtigste. Alle diese Patienten haben nur noch 2 Jahre nach der Feststellung dieser Veränderung im EKG gelebt. Aber die Autoren konnten nicht feststellen, wie lange diese Veränderung bestanden hatte. Die Patienten, bei denen man mit Sicherheit wußte, seit wann diese Veränderungen bestanden hatten, lebten höchstens noch drei Jahre. In einem Fall, bei welchem die klinischen Symptome zurückgingen, besserte sich auch die Veränderung im EKG.

Die Gruppe b) bestand aus Kranken mit Hyperthyreose, und die Autoren beobachteten die Rückbildung dieser Veränderungen während der spezifischen medikamentösen Behandlung mit Jod. Mit Ausnahme von dieser Gruppe b) haben die Autoren niemals diese Veränderung im EKG bei herzgesunden Patienten gefunden. Aus diesem Grunde messen die Autoren dieser Veränderung im EKG große diagnostische und prognostische Bedeutung bei.

Willius und Killins haben 140 Patienten mit kleinen Ausschlägen im EKG untersucht. Diese 140 Patienten können in zwei Gruppen eingeteilt werden:

Gruppe a) setzt sich aus 55 Fällen zusammen, bei denen ausgesprochene Veränderungen des Herzens gefunden wurden (Hypertonie, rheumatische Endokarditis, luetische Aortitis, Perikarditis usw.). Die Sterblichkeit bei dieser Gruppe betrug 30 %.

Gruppe b) setzt sich aus 95 Fällen zusammen (68 %). Bei dieser Gruppe zeigte sich, daß die Patienten verschiedenartige Krankheiten hatten, jedoch nicht einen anormalen Herz- oder Kreislaufbefund (Diabetes mellitus, Cholecystitis, chronische Nephritis, Lebercirrhose, Perniciöse Anaemie, Basedow usw.). Die Sterblichkeit bei dieser Gruppe beträgt 2 %.

Auf Grund dieser Untersuchung behaupten die Autoren, daß kleine Ausschläge bei Patienten, bei welchen keine anderen Veränderungen

im EKG nachzuweisen sind, nicht als ungünstig verwertet werden können.

Steuer berichtet über die Sektionsbefunde bei 50 Fällen, bei denen kleine Ausschläge nachzuweisen waren. Das durchschnittliche Alter bei diesen Patienten war 53 Jahre, und die klinische Untersuchung ergab Herzinsuffizienz und Myodegeneratio cordis. Der pathologisch-anatomische Befund bei diesen Patienten kann in drei Gruppen eingeteilt werden:

Der Hauptbefund bei Gruppe a bestand in einer ausgesprochenen Kranzgefäßerkrankung (21 Patienten [42 %]). Die sklerotischen Veränderungen der Kranzgefäße bei diesen Fällen waren sehr ausgeprägt und manchmal mit Thrombus und Herzaneurysma begleitet.

Gruppe b setzte sich aus Patienten zusammen, bei denen keine Veränderungen der Kranzgefäße nachzuweisen waren. Es handelte sich um 17 Patienten (34 %). In diesen Fällen waren die Veränderungen der Kranzgefäße nicht so ausgesprochen, und gleichzeitig bestanden andere Herzveränderungen wie luetische Aorteninsuffizienz, Mitralstenose, Nephrosklerose usw.

Die Gruppe c setzt sich aus 12 Patienten zusammen (24 %). Die Patienten dieser Gruppe wiesen verschiedene Krankheiten auf, der Herzbefund war jedoch absolut normal.

Bei allen Gruppen wurden auch andere EKG-Veränderungen gefunden (Vorhofflimmern = 12 Fälle, Arborisationsblock = 3 Fälle, Aufsplitterung der QRS-Gruppe = 26 Fälle, koronares T. = 2 Fälle usw.).

Auf Grund der makroskopischen pathologischen Befunde bei diesen Fällen gibt der Autor der Meinung Ausdruck, daß die Veränderung des Herzens bei Patienten, die in elektrokardiographischen Untersuchungen kleine Ausschläge aufweisen, auf Veränderungen der Kranzgefäße zurückzuführen sind. Hepburn und Jamieson berichten, daß 67,6 % von ihren Patienten, bei denen kleine Ausschläge nachzuweisen waren, innerhalb von sechs Monaten nach der ersten Untersuchung starben.

Speckmann und Rich hatten die Möglichkeit, 14 Sektionsuntersuchungen bei Patienten vorzunehmen, bei denen kleine Ausschläge bestanden hatten.

In 15 von diesen Fällen wurde ein hypertrophisches Herz, in 4 Fällen ein Perikarderguß mit Verwachsungen der beiden Perikardbeutelblätter gefunden. Die mikroskopischen Untersuchungen ergaben, daß die Hauptveränderung aus einer Fibrosis des Herzfleisches bestand. Die Patienten sind innerhalb von sechs Monaten nach der ersten Untersuchung gestorben. Die Autoren behaupten, daß EKG mit kleinen Ausschlägen bei Herzkranken von ernster prognostischer Bedeutung sind.

Hallermann untersuchte 103 Elektrokardiogramme, die in typischer Weise einen besonders niedrigen und sehr häufig gleichzeitig aufgesplitterten QRS-Komplex in einer Ableitung aufwiesen. Von diesen Fällen wurden 21 autoptisch kontrolliert. Die Autopsie ergab 8 Fälle hochgradiger Coronarsklerose, 13 Fälle Coronarsklerose mit vereinzelten Myokardschwielen.

Arjeff berichtet über 44 Abdominaltyphuskranke, bei denen der EKG-Befund vor der Erkrankung keine Abweichung von der Norm zeigte. Während des Verlaufes der Krankheit wurden gleichzeitig mit Veränderungen der Kreislauforgane (Herzvergrößerung, dumpfe Töne, Auftreten von Geräuschen, Leberschwellung, teilweise Tachykardie usw.) kleine Ausschläge im EKG registriert. Nach der völligen Heilung der Krankheit zeigte die aufgenommene EKG-Kurve wieder einen normalen Stromablauf. Der Autor konnte auch sechs Fälle autoptisch untersuchen. Er fand schwere anatomische Veränderungen wechselnder Lokalisation.

Bei der Bewertung von EKG mit kleinen Ausschlägen muß vor allem entschieden werden, von welcher Grenze ab ein Ausschlag als klein bezeichnet werden soll. Alle Grenzen sind willkürlich gezogen, und es wird oft genug Meinungsverschiedenheiten geben, ob bei einem bestimmten Falle die Ausschläge als „klein" bezeichnet werden dürfen oder nicht. Nach der Meinung einiger Forscher können jene Anfangsschwankungen als niedrig bezeichnet werden, die bei geeichter Saite und mit normaler Empfindlichkeit geschrieben eine Größe von 5 mm oberhalb oder unterhalb der Nullinie nicht überschreiten. Andere Autoren geben 6 mm als Grenze an.

Kleine Ausschläge werden durch technische Fehler nicht selten vorgetäuscht und veranlassen folgenschwere Irrtümer. So kann ein schlecht geladener Akkumulator zu kleinen Ausschlägen führen, auch schlecht angelegte Elektroden können die Ausschläge im EKG hochgradig verkleinern.

In der vorliegenden Arbeit wird über die klinischen Ergebnisse bei der Untersuchung von 56 Kranken mit Niederspannung im EKG, die in der I. Medizinischen Klinik der Charité beobachtet wurden, berichtet. Bei der Auswahl der Kranken wurden ohne Rücksicht auf die klinisch gestellte Diagnose alle diejenigen Fälle zusammengestellt, bei denen in den drei gewöhnlichen Abteilungen des EKG die Kammerausschläge die Höhe von 4,5 mm nicht überschritten. Der Klarheit wegen haben wir unser Material in drei Gruppen eingeteilt:

Gruppe A setzt sich aus 19 Patienten zusammen, bei denen die Sektion die Möglichkeit gab, das Herz anatomisch zu untersuchen.

Gruppe B setzt sich aus 13 Fällen zusammen, bei denen klinisch ausgeprägte Herzbeschwerden im Vordergrund standen. Außerdem konnten wir bei diesen Patienten entweder Nachuntersuchungen vor-

nehmen, oder uns von dem Krankheitszustand der Patienten berichten lassen.

Gruppe C setzt sich aus 24 Fällen zusammen, bei denen kleine Ausschläge im EKG gefunden wurden und klinisch kein Anhaltspunkt bestand, um eine Herzerkrankung anzunehmen. Keiner dieser Patienten suchte die Klinik wegen Herzbeschwerden auf.

Bei der Analyse dieser elektrokardiographischen Kurven haben wir uns folgende Hauptfrage gestellt:

„Kann man auf Grund kleiner Ausschläge im EKG auf krankhafte Veränderungen des Herzens schließen, oder sind vielleicht die kleinen Ausschläge als pathologisch nur dann zu verwerten, wenn wir in solchen Kurven gleichzeitig Veränderungen der Nachschwankungen feststellen?"

Zur Technik der EKG-Aufnahmen sei nur kurz bemerkt, daß sämtliche Aufnahmen mittels Kontakt-Elektroden in den drei Abteilungen mit einem Siemens'schen Apparat geschrieben wurden. Als Eichung diente 1 Millivolt = 10 mm Saitenausschlag. Die Stellen der Kontaktableitungen waren in allen Fällen die gleichen. Es wurde bei zahlreichen Fällen festgestellt, daß bei röntgenologischer Kontrolle vor und nach Auftreten der kleinen Kammerausschläge die Herzform und Lage keine Veränderung aufwies. Inwieweit eine Verschiebung der elektrischen Herzachse für die Höhe der Kammerausschläge mitbestimmend sein kann, soll hier nicht berücksichtigt werden. Die Fälle, in denen durch Hydroperikard oder Myxoedem Veränderungen des Stromablaufs des EKG entstehen konnten, schieden bei unseren Untersuchungen aus.

Bevor wir auf unsere Ergebnisse näher eingehen, wollen wir kurz auf andere Fragen, die sich bei der Feststellung kleiner Zacken im EKG ergeben, antworten:

1. Ist es möglich, auf Grund von kleinen Ausschlägen in einer Ableitung diagnostische und prognostische Schlüsse zu ziehen, oder sind die kleinen Ausschläge nur in denjenigen Fällen zu verwerten, in denen der QRS-Komplex nicht in einer, sondern in allen Ableitungen klein ist?

Die Antwort auf diese Frage finden wir bei W e n c k e b a c h. Der Autor äußert sich wie folgt: „ . . . Die Tatsache, daß in der einen oder der anderen Ableitung und zwar meist in der Ableitung III nur ganz kleine Ausschläge verzeichnet werden, oder daß eine sonst gut entwickelte Zacke in einer bestimmten Ableitung fehlt, ist ohne weiteres aus den Projektionen von E. bei verschiedener Stellung der elektrischen Achse zu verstehen . . ." Wenckebach führt eine Reihe EKG-gesunder Menschen an, welche das Gesagte veranschaulichen.

Wir glauben, daß es immer zweckmäßig ist, das bekannte Gesetz Ableitung II = Abl. I + Abl. III im Auge zu behalten. Es ergibt sich daraus, daß ein Low-Voltage in jeder Abl. verschieden berücksichtigt werden muß. In der Abl. III allein hat es keine diagnostische Bedeutung. Ein

Low-Voltage in Abl. I bei guten Ausschlägen in den Abl. II und III, oder ein Low-Voltage in Abl. II bei guten Ausschlägen in den Abl. I und III hat ebenfalls keine diagnostische resp. prognostische Bedeutung, da alles von der Lage des Herzens im Brustkorb abhängig ist.

Unsere klinischen Untersuchungen führen uns zu dem Schluß, daß die kleinen Ausschläge nur dann diagnostisch und prognostisch zu verwenden sind, wenn das kleine QRS in allen Ableitungen gleichzeitig mit ausgeprägter Veränderung der Nachschwankung (flaches, isoelektrisches oder negatives T) zu beobachten ist. Vielleicht erklären sich die großen Unterschiede in der prognostischen Bewertung der Low-Voltage bei Hepburn und Jamieson auf der einen und bei Willius und Killins auf der anderen Seite mit der Tatsache, daß die Autoren das Verhalten der Endzacke bei Low-Voltage nicht berücksichtigen. Wenn Willius und Killins eine viel geringere Mortalität als Hepburn und Jamieson fanden, so hatten sie wahrscheinlich entsprechend mehr Herzgesunde unter ihren Patienten, d. h. mehr EKG mit gut ausgebildeter Endzacke bei Low-Voltage. Hier sei ausdrücklich betont, daß in der ganzen Literatur, die wir über kleine Ausschläge finden konnten, kein einziger Autor die Aufmerksamkeit auf Veränderungen der Nachschwankung bei gleichzeitigen kleinen Ausschlägen von QRS gelenkt hat.

2. Eine weitere Frage erscheint von Bedeutung. Ist man berechtigt, im Falle eines EKG mit kleinen Ausschlägen eine herabgesetzte Herzkraft anzunehmen, oder mit anderen Worten: Ist die Höhe der Kammerausschläge ein Maßstab, um die mechanische Herzleistung zu beurteilen? Experimentell kann man folgende Beobachtungen machen: Durch Muskarin oder durch calziumarme Ernährung kann man das überlebende Herz für die Betrachtung mit dem bloßen Auge nahezu still stellen; das EKG behält die gleiche Zackengröße. Bei sterbenden Menschen können minutenlang nach dem Aufhören von Puls, Spitzenstoß und Herztönen größere EKG-Ausschläge nachweisbar sein. Im Versuch kann man das überlebende Herz zwingen, große oder verschwindend kleine Blutmengen auszuwerfen; die von dem Herzen gelieferte Aktionsspannung ändert sich dabei nicht. Wenn ein Herzalternas besteht, bei dem bei regelmäßiger Schlagfolge abwechselnd ein größeres und kleineres Schlagvolumen ausgeworfen wird, verrät das EKG von diesem Zustand in den meisten Fällen nichts.

Ein vor langer Zeit von Einthoven und seinen Mitarbeitern vorgenommenes Experiment, bei dem die Stromkurve direkt von dem Herzen aus abgeleitet wurde, hat ergeben, daß die Größe der Ausschläge als ein Maßstab für die mechanische Herzleistung verwendet werden kann. Dieses Experiment kann aber nicht für unsere Fragestellung herangezogen werden, weil das EKG beim Menschen nicht das reell im Herzen bestehende Potential wiedergibt. Aus diesen Gründen

geht hervor, daß kleine Ausschläge im EKG nicht als Ausdruck einer herabgesetzten mechanischen Herzleistung anzusehen sind.

3. Wir stellen eine 3. Frage. Können wir eine Kleinheit aller Zacken des EKG auf pathologisch-anatomisch nachweisbare Herzmuskelschäden beziehen, seien es nun Schäden umschriebener oder diffuser Art? Eppinger und Rothberger konnten zeigen, daß experimentell erzeugte lokale Schäden nicht von merklichen Veränderungen des EKG begleitet zu werden brauchen. Arjeff konnte auf Grund von sechs mikroskopisch genau studierten Herzen von Patienten, die im EKG kleine Ausschläge aufgewiesen hatten, zeigen, daß die anatomischen Veränderungen des Myokards nicht diffuser Natur waren. Auch Steuer konnte in 50 mikroskopisch untersuchten Fällen nachweisen, daß die Veränderungen von solchen Herzen, die im EKG kleine Zacken gezeigt hatten, vorwiegend auf eine Sklerose der Kranzgefäße zurückzuführen waren; die Veränderungen waren dabei keineswegs diffuser Natur. Es sei auch ein anderes Beispiel genannt, das die Unmöglichkeit einer Rückführung elektrokardiographischer Veränderungen auf bestimmte anatomische Schädigungen des Herzmuskels vor Augen führt. Die im Verlauf des Herzmuskelinfarktes zu beobachtenden Veränderungen des EKG sind nicht streng an das greifbare Bild eines an umschriebener Stelle infarzierten Herzmuskels gebunden. Das Herz verlangt eine dauernde, sehr ausgiebige Sauerstoffversorgung. Ungenügende Sauerstoffzufuhr führt leicht zum Untergang kleinster Muskelpartien (disseminierte Muskelnekrosen nach Büchner). Ein Sauerstoffmangel führt aber auch zu charakteristischen Veränderungen des EKG, ohne daß morphologische Veränderungen nachweisbar wären. Im großen Anfall von Angina pectoris kommt es infolge von Thrombose eines Coronararterienastes zum Herzinfarkt und gleichzeitig findet man eine Reihe von charakteristischen Veränderungen im EKG. Man hat nun vielfach zu Unrecht die EKG-Veränderungen als Folge der anatomischen Laesion des Herzens angesehen. EKG-Veränderungen und anatomische Laesionen sind jedoch, wie Büchner immer betont hat, beides Folgen einer übergeordneten Einwirkung, nämlich des Sauerstoffmangels, der einerseits die Zellfunktionen verändert, andererseits bei genügender Intensität und Dauer zum Untergang von Muskelgewebe führt. EKG-Abweichung und Muskellaesion sind aber keineswegs zwangsmäßig miteinander verbunden. Die EKG-Veränderung tritt auf, ehe die anatomische Schädigung nachweisbar ist. Und das EKG wird oft in kurzer Zeit wieder normal, während die anatomische Schädigung dauernd bestehen bleibt. Wenn man somit bei der Rückführung elektrokardiographischer Veränderungen auf ein bestimmtes anatomisches Substrat überhaupt große Vorsicht walten lassen muß, so wird man auch eine Niederspannung nur sehr schwer auf eine anatomische Läsion beziehen können. Tatsächlich hat man bisher keinen Fall der Nieder-

spannung beweiskräftig auf eine diffuse oder umschriebene anatomische Herzmuskelschädigung zurückführen können.

4. Weiterhin: Kann man auf Grund kleiner Ausschläge einen Herzinfarkt diagnostizieren?

Bei einem frischen Infarkt des Herzens trifft man nicht selten kleine Ausschläge in allen Ableitungen des EKG an. Betrachtet man solche Kurven näher, dann findet man fast immer die bekannten charakteristischen Veränderungen der EKG-Kurven (die monophasische entstellte Kurve nach S c h ü t z). Viel größere Bedeutung haben die kleinen Ausschläge bei altem Infarkt an der Hinter- und Vorderwand des Herzens. In solchen Fällen gibt uns eine genaue Betrachtung solcher Kurven fast nie einen Anhaltspunkt, um einen Herzinfarkt vermuten zu können. Wir aber glauben sagen zu können, daß die kleinen Ausschläge im EKG, wenn gleichzeitig ein sogenannter Diskrepanztypus vorliegt, mit größter Wahrscheinlichkeit auf einen Vorderwandinfarkt des Herzens hinweisen. Unter unseren Kranken bringen wir einen Fall, bei welchem als einziges Anzeichen für einen Infarkt eine Niederspannung mit Diskrepanztypus bestand. Die Diagnose konnte durch eine Brustwandableitung erhärtet und durch die Obduktion bestätigt werden. In Zweifelsfällen soll man sich immer die bekannten Veränderungen der EKG-Kurven bei altem Infarkt des Herzens vor Augen halten.

Solche Veränderungen sind:

1. Zeichen der Links-, seltener der Rechtsverspätung der Erregung.
2. Besondere tiefe und spitz negative T-Zacken in der 1. und 2. oder in der 2. und 3. Abl.
3. Deutliche Q-Zacken in der 1. und 2. oder in der 3. und 2. Abl.
4. W- oder M-förmige QRS-Gruppen.

5. Schließlich wäre zu fragen, ob die Ausschläge eines EKG durch Oedeme beeinflußbar sind, d. h. ob ein Hautoedem an sich kleine Zacken bewirkt?

Zur Entscheidung dieser Frage hat schon A r j e f f bei einer Reihe von Fällen nach gewöhnlicher Aufnahme des EKG sogleich die Aufnahme mit Nadelelektroden wiederholt. Das Ergebnis war, daß Oedeme die relative Höhe der Zacken des EKG nicht beeinflußten. Dasselbe haben wir mehrmals bei Patienten beobachtet, bei denen gleichzeitig mit kleinen Ausschlägen im EKG ausgedehnte Oedeme mit Hydrothorax und Ascites bestanden. Die Digitalisbehandlung bei diesen Patienten erzeugte schnelle Ausschwemmung der Oedeme, die Größe der Ausschläge im EKG blieb aber unverändert. Deshalb glauben wir der Ansicht von A r j e f f beipflichten zu können. Dies dürfte auch verständlich sein, da die Elektrolyte enthaltende Oedemflüssigkeit leitbar ist. Bei Myxoedemen wissen wir, daß das EKG durch seine kleinen Ausschläge gekennzeichnet ist. Man wollte solche Veränderungen auf schlechte Leitbedingungen der Haut zurückführen. Folgende experi-

mentelle Beobachtungen sprechen jedoch gegen eine solche Annahme:

a) Leitet man die EKG-Kurve mit Nadelelektroden unter der Haut ab, so bleiben die Ausschläge im EKG trotzdem unverändert.
b) Schreibt man die EKG-Kurve mit präkordialen Ableitungen, dann erhält man in jedem Fall eine geringe Erhöhung der Zacken des EKG, die sowohl bei Herzgesunden wie bei Myxoedemkranken in der gleichen Weise eintritt.

Aus den 5 von uns gestellten Fragen kann man ersehen, wie schwierig es ist, eine Erklärung für die Entscheidung der kleinen Ausschläge im EKG zu geben, und mit welch' großer Vorsicht die kleinen Ausschläge im EKG verwertet werden müssen. Vorwegnehmend können wir auf Grund unserer Beobachtungen die folgenden Richtlinien für die Beurteilung eines EKG mit Niederspannung aufstellen:

1. Ein EGK mit kleinen Ausschlägen ohne sonstige Veränderungen der Kurve ist nicht als pathologisch zu verwerten. Die anamnestischen und klinischen Untersuchungen sind hierfür der beste Beweis.
2. Ein EKG mit kleinen Ausschlägen und gleichzeitigen anderen Veränderungen der Kurve ist als pathologisch anzusehen und hat eine ernste prognostische Bedeutung.
3. Man muß bei einem EKG mit kleinen Ausschlägen immer auch an einen Perikarderguß oder ein Myxoedem denken.
4. Ein EKG mit kleinen Ausschlägen ist nicht selten das Zeichen eines alten Herzinfarkts.

Um unsere klinischen Untersuchungen übersichtlich zu gestalten, haben wir unsere Fälle in verschiedene Tabellen eingeteilt. Tabelle A gibt eine Übersicht über die Veränderungen der EKG-Kurven bei 19 Patienten, bei welchen wir eine autoptische Untersuchung ausführen konnten. Tabelle B zeigt in übersichtlicher Form die klinischen und auskultatorischen Befunde bei den gleichen Patienten.

Aus diesen Tabellen geht hervor, daß das durchschnittliche Alter der Patienten 55 Jahre betrug. Von diesen 19 Fällen sind 11 an einem Herzyleiden gestorben. In den anderen Fällen, bei denen keine Herzerkrankung vorlag, fanden wir autoptisch in einem Fall (Fall 3) eine Infiltration der gesamten Herzbeutelwand; Durchwachsung des Epikards mit Einwuchern in den Herzmuskel; fibrinöse Verklebung beider Herzbeutelblätter.

In einem anderen Fall (Fall 5) fanden wir: Fortwuchern eines Sarkoms in die parietale Herzbeutelwand; Trübung und Erschlaffung des Herzfleisches mit Erweiterung beider Kammern und Pleuraergüsse rechts und links. Bei den anderen Fällen (Fall 8, 11 und 15) wurde starke braune Atrophie des Herzens und Trübung und Erschlaffung des Herzens gefunden.

Die hauptsächlichsten Befunde bei den 11 Fällen, die an einem Herzleiden gestorben waren, waren die folgenden: In 8 Fällen bestand

eine mehr oder weniger einengende Lipoidsklerose der Kranzschlagadern. Ausgedehnte grobfleckige Schwielenbildung in 3 Fällen. Hypertrophie des Herzens in 5 Fällen. Akutes Herzaneurysma in 2 Fällen. Herzinfarkt in 2 Fällen. Von der ersten elektrokardiographischen Untersuchung an gerechnet, sind fast alle unserer Patienten innerhalb von 5 Monaten gestorben. Nur in einem Fall (Fall 16) lebte der Patient noch 22 Monate; eine Sektion wurde nicht vorgenommen. In einem anderen Fall (Fall 7) lebte der Patient noch 11 Monate. Die Sektion ergab folgenden Befund: Starke Hypertrophie und Dilatation des Herzens, Zeichen relativer Mitralinsuffizienz.

Aus der Tabelle A geht hervor, daß wir in 10 Fällen eine absolute Arrhythmie bei Vorhofflimmern fanden, in einem Fall (Fall 18) eine intraventrikuläre Reizleitungsstörung (QRS = 0,13").

In 17 Fällen bestand eine sehr schlecht ausgebildete T-Zacke in allen Ableitungen. Eine gut ausgebildete T-Zacke in allen Ableitungen wurde nur bei 2 Kranken beobachtet. Bei diesen Fällen (Fall 15 und 13) ergab die Sektion folgende Befunde:

Fall 15: Erschlaffung und Dilatation des Herzens.

Fall 13: Endokarditis der Mitralis. Anaemie, Trübung und Erschlaffung des Herzfleisches, Erweiterung beider Kammern, Sklerose der Kranzarterien.

Um das Gesagte zu erläutern, bringen wir einige Beispiele:

Fall 18:
Pat. A. U.

Der 78jährige Rentner war Dreher von Beruf. Seit etwa vier Wochen hatte der Patient ein starkgeschwollenes rechtes Bein. Gehen, stehen und auftreten kann er nur unter sehr großen Schmerzen. Nebenbei hatte er seit diesem Zeitpunkt äußerst starke Atembeschwerden, Schmerzen in der Brust und im Rücken. Die Untersuchung ergab geringe Oedeme in beiden unteren Extremitäten, schwache Herztöne, Extrasystolen, keine Geräusche, geringe Linksverbreiterung des Herzens, Blutdruck 114/110, Cheyne-Stokes-Atmen, Cyanose. Die EKG-Untersuchung ergab: Sinusrhythmus. Frequenz etwa 70. PQ-Zeit etwa 0,13. QRS klein und gesplittert in allen Ableitungen, auf 0,13 verbreitert. Auf Grund der anamnestischen Angaben und eines gering erhöhten Abganges der Zwischenstrecke in der ersten Ableitung vermuteten wir einen Vorderwandinfarkt des Herzens. Um diese Vermutung zu erhärten, führten wir eine Praekordialableitung aus. Diese Untersuchung bestätigte unsere Vermutung (s. Abb. 1 und 2). Der Pat. starb ungefähr zwei Monate später. Die Sektion ergab: Einengende Coronarsklerose mit vollständigem Verschluß des absteigenden Astes der linken Kranzschlagader. Umschriebenes Herzaneurysma im Bereich der Spitze und des Septums mit älterem Infarkt dortselbst. Grobfleckige Verschwielung auch im Bereich der Vorderwand der linken Kammer. Dilatation beider Herzkammern. Ältere parietale

Thrombose des linken Herzrohrs, des parietalen Endokards im linken Vorhof, sowie im Bereich des Herzaneurysmas der Kammer.

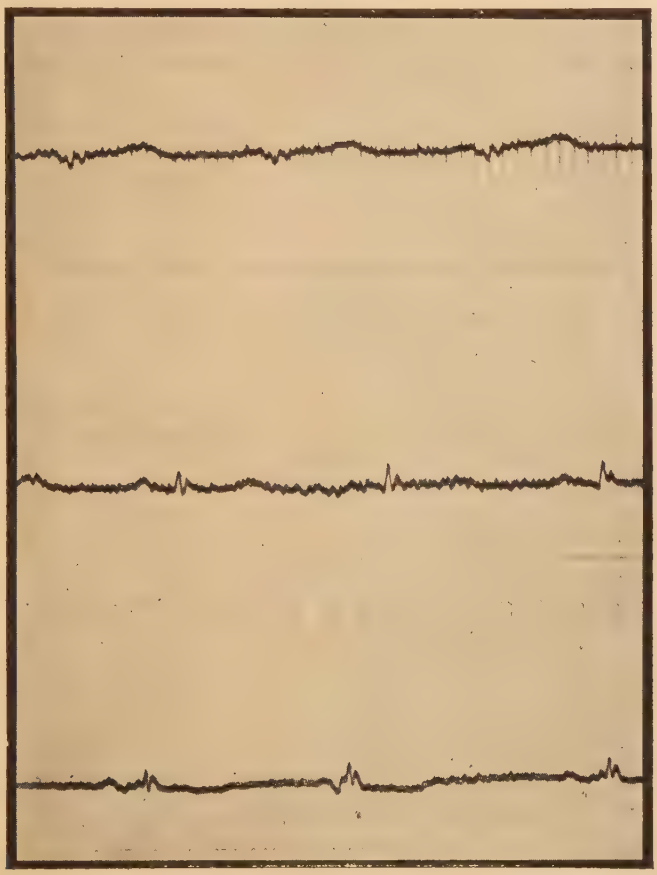

Abb. 1. Niederspannung bei einem Patienten mit altem Herzinfarkt in den drei Standardableitungen.

Fall 2:
Patient M. B., 49 Jahre alt.

Der Patient klagt über starke Kurzatmigkeit während des Gehens. So lange er im Bett liegt, hat er keinerlei Beschwerden. Auf der linken Seite der Brust hat er stark ziehende Schmerzen, besonders bei angestrengten Atembewegungen. Er bemerkt ein dauerndes Druckgefühl, als ob alles fest wäre. Die Untersuchung ergab:

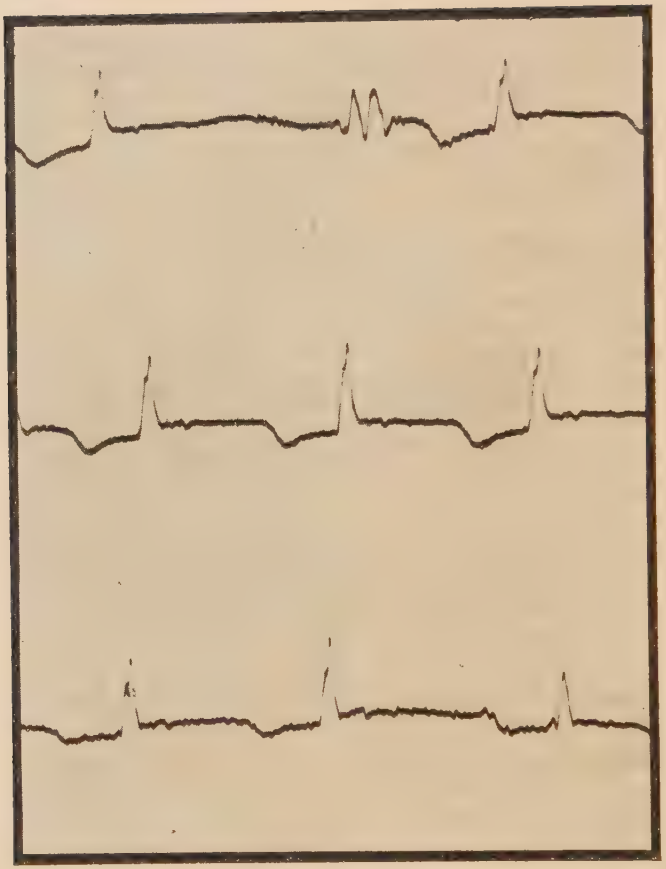

Abb. 2. Präkordiale Ableitungen (Typisch für Vorderwandinfarkt) bei dem gleichen Patienten, von dem Abb. 1 stammt.

Herztöne sehr leise, rein, arrhythmisch; Puls 42. Blutdruck 120/70; röntgenologisch Herz nach rechts verlagert; Herzgröße nicht zu beurteilen. Das EKG zeigt (Abb. 3): Unregelmäßige Kammertätigkeit bei Vorhofflimmern, Kammerfrequenz um 70. Sehr kleine Ausschläge für QRS in allen Ableitungen. Muldenförmige Senkung von ST_I und ST_{II}. Schlecht ausgebildete Nachschwankung. Einen Monat später ist der Patient gestorben. Die Sektion ergab: Obliteration des Herzbeutels, Erschlaffung und braune Degeneration des Myokards. Relative Mitralinsuffizienz. Nicht stenosierende Coronarsklerose. Mäßige Hypertrophie des rechten Herzens und Dilatation des rechten Vorhofs.

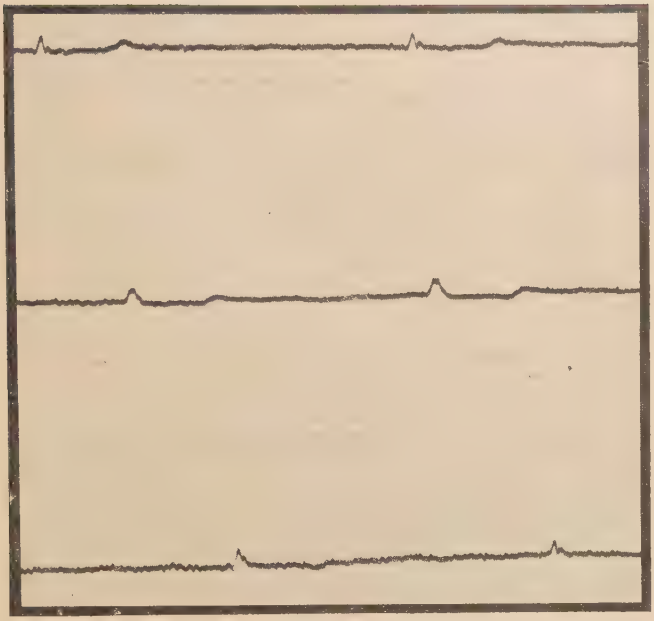

Abb. 3.

Fall 12:
P. K., 65 Jahre alt.

Der Patient ist seit langem wegen einer Leukämie in Behandlung gewesen. Bei der letzten Untersuchung zeigte er einen hochgradigen Ascites. Herz verbreitert nach beiden Seiten. Herztöne leise, rein; Puls 88: Blutdruck 120/64. Das EKG zeigt: (s. Abb. 4): Unregelmäßige Kammertätigkeit bei Vorhofflimmern. Kammerfrequenz 95. Höchster Ausschlag für R in der ersten Ableitung. Kleine Ausschläge für QRS in allen Ableitungen. Schlecht ausgebildete T-Zacke in allen Ableitungen.

Tabelle C gibt eine Übersicht über 13 Herzkranke, die zu einer Nachuntersuchung 1—2 Jahre nach der ersten elektrokardiographischen Aufnahme in die Klinik kamen.

Wie aus dieser Tabelle hervorgeht, bestand in 5 Fällen ein dekompensierter Hypertonus; in 2 Fällen Mitralvitium; in 5 Fällen Myodegeneration cordis; in einem Fall Herzinfarkt. In fast allen Fällen bestanden Atemnot, Oedeme, Lungen- und Leberstauung. In drei Fällen bestand außerdem Hydrothorax und in zwei Fällen Ascites. Die röntgenologische Untersuchung zeigte in elf Fällen eine mäßige Dilatation des Herzens nach rechts und links oder nach beiden Seiten.

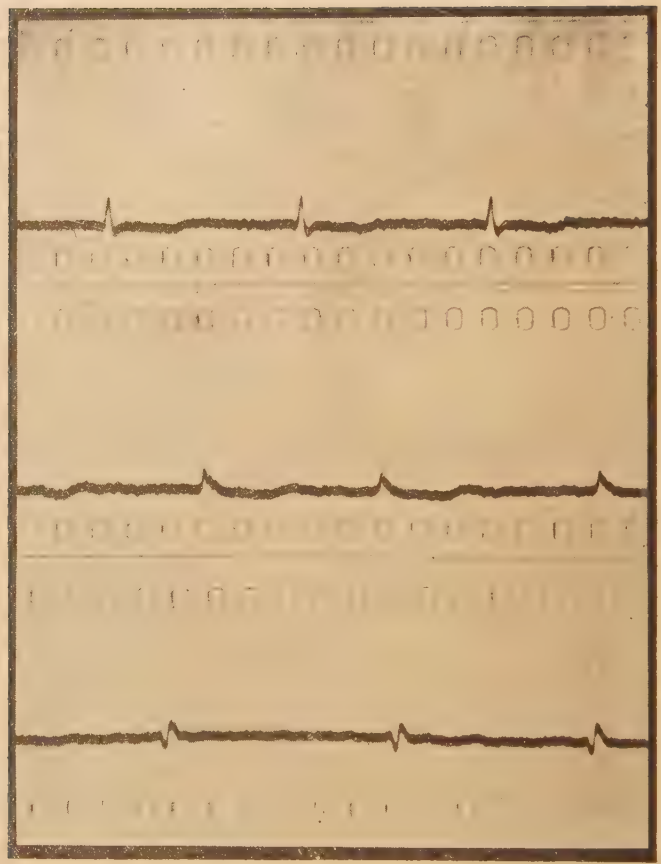

Abb. 4.

Die EKG-Kurven zeigten folgende Veränderungen: In sechs Fällen absolute Arrhythmie bei Vorhofflimmern; Hypertrophiekurven in drei Fällen; Vorhofflimmern mit Rechtstyp in drei Fällen; T-Zacke schlecht ausgebildet in allen Ableitungen in zehn Fällen; Extrasystolen in vier Fällen. Von den drei Fällen mit guter T-Zacke handelt es sich in einem Fall um einen Vorderwandinfarkt. Dieser Fall sei näher beschrieben:

Fall 6:

L. M., 67 Jahre alt (Erste Untersuchung 20. 6. 38, letzte Untersuchung 28. 3. 40).

Der Patient hatte zu Anfang März 1938 einen äußerst schmerzhaften Anfall: Er bekam im Laufe des Vormittags plötzlich Schmerzen in der mittleren Brustgegend. In den ersten Tagen betrug der Blut-



Abb. 5.

druck 125/80. Das Herz war nicht vergrößert, auch nicht röntgenologisch. Töne leise. Wa. R. negativ. Es wurde ein Vorderwandinfarkt des Herzens festgestellt. Nach fast zwei Jahren haben wir wieder eine Nachuntersuchung bei dem Patienten vorgenommen. Der Patient fühlte sich wohl, es bestanden keine Zeichen für eine Kreislaufdekompensation. Der Blutdruck betrug 135/90. Auskultatorisch wurden einige Extrasystolen gehört.

Wir bringen 2 weitere Nachuntersuchungsfälle ausführlich:

Fall 4: A. R., 72 Jahre alt.

Patient klagte über Kurzluftigkeit, die bei körperlicher Anstrengung stark zunimmt, doch in der Ruhe fortdauert. Daneben hat er starke Beklemmungsgefühle auf der Brust. Der Patient ist dyspnoisch, hat



Abb. 6.

cyanotische Lippen, Ohren und Extremitäten. Der Puls ist klein, unregelmäßig. Die Arterien sind verdickt. Der Bauch tritt prall hervor (Ascites). An beiden Beinen, im Skrotum und am Rumpf mächtige Oedeme.

Röntgenologisch wurde eine Linksvergrößerung des Herzens, Pleuraergüsse und Stauungslunge festgestellt.

Bei der Nachuntersuchung ergab das EKG: Unregelmäßige Kammertätigkeit bei Vorhofflimmern. Kammerfrequenz etwa 80. Sehr niedrige Ausschläge für QRS in allen Ableitungen. Deutlichess S_1. Höchster Ausschlag für R in der 3. Ableitung. T-Zacke sehr schlecht ausgebildet in allen Ableitungen. Kammer-ES. (Vergl. Abb. 5.)

Fall 8:

B. R., 59 Jahre alt.

Patient hat seit zwei Jahren unter Atemnot bei körperlichen Anstrengungen und abendlicher Schwellung der Füße zu klagen. Perkutorisch und röntgenologisch wurde eine mäßige Vergrößerung des Herzens bei reinen Herztönen festgestellt. Blutdruck 180/105. Augenhintergrund: Geschlängelte Gefäße.



Abb. 7.

8 Monate später konnte eine Nachuntersuchung vorgenommen werden. Wir fanden: Cyanose, Dyspnoe, Oedeme und sehr schlechtes Allgemeinbefinden. Das EKG bei der Nachuntersuchung (Abb. 6) zeigt: Tiefes Q_{II} und Q_{III}; hoher Abgang von ST in der 2. und 3. Abeitung wie bei Hinterwandinfarkt des Herzens. Absolute Arrhythmie.

Tabelle D gibt eine Übersicht über die von uns untersuchten 24 Patienten mit Niederspannung im EKG ohne krankhaften klinischen Herzbefund. Als einziges subjektives Symptom fanden wir Angaben über Atemnot in 4 Fällen (im ersten Fall bestand eine Fettsucht, im zweiten Fall ein Morbus Basedow, im dritten Fall eine Lebercirrhose und im vierten Fall eine Arteriosklerosis cerebri). Das Herz wurde in 6 Fällen röntgenologisch gering dilatiert gefunden. Der Blutdruck war normal in allen Fällen.

Die EKG-Kurven in den 24 Fällen zeigten folgende Veränderungen:

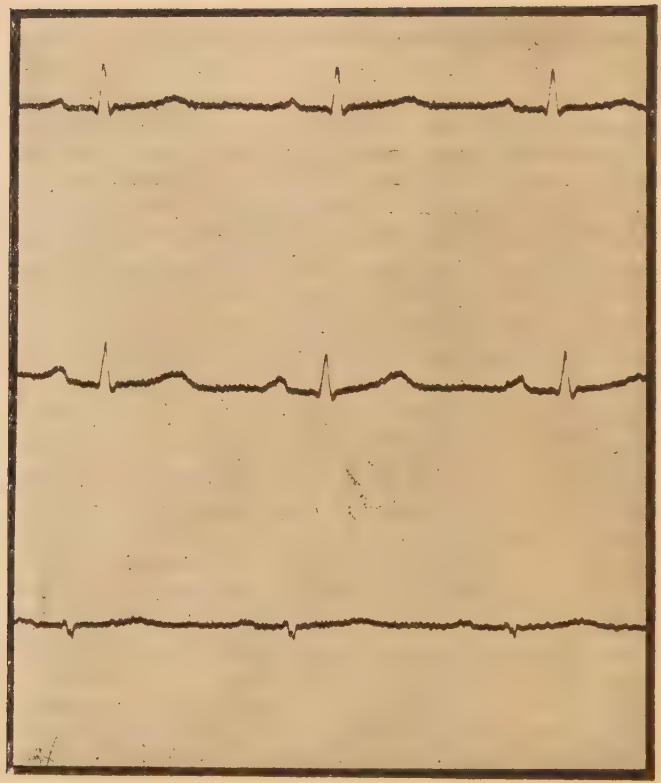

Abb. 8.

Vorhofflimmern in 3 Fällen; gut ausgebildete T-Zacke in allen Ableitungen in 19 Fällen. Bei den 5 Fällen, bei denen eine schlecht ausgebildete T-Zacke festgestellt wurde, fanden wir folgendes: Arteriosklerose, Lungentbc., Lebercirrhose und in einem Fall Oedeme unbekannter Ursache. Dieser letzte Fall sei wiederum ausführlich geschildert.

Fall 18:

M. K., 26 Jahre alt.

Die Patientin leidet seit Anfang Februar 1939 an Schwellungen im Gesicht, in den Bauchdecken, an den Füßen und Unterschenkeln. Die Untersuchung ergab außerdem Pleuraergüsse und Schwellung der Leber. Die Ursache für diese in ihrer Intensität stark wechselnden Oedeme konnte man nicht sicher klären. Ein Kreislaufversagen ist bei dem Fehlen von Dyspnoe und Cyanose ganz unwahrscheinlich. Röntgenologisch besteht keine Herzvergrößerung. Für Nierenschädigung oder Unterfunktion der Schilddrüse bestanden keine Anhaltspunkte. Die Testung auf eine

Überempfindlichkeitsreaktion hatte ein negatives Resultat. Für Herzinfarkt ergaben die weiteren Untersuchungen keine Anhaltspunkte. Es besteht eine geringe Verringerung der Eiweißmenge im Serum (6,9 %) bei annähernd gleicher Menge von Albumin und Globulin.

Die im Februar 1939 vorgenommene Untersuchung (s. Abb. 7) ergab: Sinusrhythmus. Frequenz 78, PQ-Zeit 0,14. Ganz kleine Ausschläge für QRS in allen Ableitungen. Ganz schlecht ausgebildetes T in allen Ableitungen. Urteil: Myokardschaden.

Am 7. April 1940 konnten wir bei der Patientin eine Nachuntersuchung vornehmen. Der Befund war folgender: Die Oedeme sind noch stärker geworden; die Haut ist auffallend trocken; das Herz ist nicht vergrößert; Blutdruck 110/70; Herztätigkeit regelmäßig.

Die jetzt vorgenommene EKG-Untersuchung (Abb. 8) hat ergeben: Sinusrhythmus. Frequenz um 80, PQ-Zeit nicht verlängert. Hohes R_I, deutliches S_{III}. Sehr gut ausgebildetes T in allen Ableitungen. Zwischen beiden Untersuchungen hat die Patientin keine Behandlung gehabt.

Aus diesem Fall geht hervor, wie außerordentlich vorsichtig man bei der Verwertung von EKG mit kleinen Ausschlägen sein muß. Dieser Fall ist auch ein weiterer Beweis dafür, daß Oedembildung keinen Einfluß auf die Größe der Ausschläge im EKG hat.

Zusammenfassung.

Es wird über 59 Kranke berichtet, bei denen im Elektrokardiogramm eine Niederspannung bestand.

Diese 59 Fälle werden in 3 Gruppen eingeteilt: Gruppe a setzt sich aus 19 Fällen zusammen, die autoptisch untersucht werden konnten. In 17 von diesen 19 Fällen wurde neben anderen Veränderungen des EKG auch eine schlecht ausgebildete Nachschwankung gefunden. Bei allen diesen 17 Fällen stand pathologisch-anatomisch eine Lipoidsklerose der Kranzgefäße mit stärker oder geringer ausgebildeter Schwielenbildung im Vordergrund.

Gruppe b setzt sich aus 13 Fällen zusammen, bei denen klinisch ausgeprägte Kreislaufinsuffizienzsymptome bestanden haben.

Die EKG-Kurven zeigen neben anderen Veränderungen schlecht ausgebildete T-Zacken in 11 Fällen. Gruppe c setzt sich aus 24 Fällen zusammen, bei denen keine Veränderungen der Kreislauforgane bestanden haben. In diesen 24 Fällen wurde eine schlecht ausgebildete T-Zacke nur in 4 Fällen gefunden.

Auf Grund dieser Untersuchungen glauben wir den Schluß ziehen zu können, daß EKG-Kurven mit kleinen Ausschlägen nur in Verbindung mit schlecht ausgebildeter Nachschwankung als sicher krankhaft zu bewerten sind. Gleichzeitig kann gesagt werden, daß eine Niederspannung in Verbindung mit schlecht ausgebildeten T-Zacken von ernster prognostischer Bedeutung ist.

Tabelle A

Tabellarische Übersicht der EKG-Veränderungen
in den von uns autopisch kontrollierten Herzen

Fall	Rhythmus	P.Q.Zeit	QRS Kompl.	Voltage	St + Nachschwankung
1	Sinusrhythmus	0,18	0,1	4,5 mm	Schlecht ausgebildetes T. i. allen Abl.
2	Vorhofflimmern	—	nicht verbreitet	4 mm	Schlechtes T. i. allen Abl.
3	Sinusrhythmus	0,16	nicht verbreitet	4 mm	Schlechtes T. i. allen Abl.
4	Sinusrhythmus	0,16	nicht verbreitet	4 mm	Schlechtes T. i. allen Abl.
5	Sinusrhythmus	0,11	nicht verbreitet	4 mm	Schlechtes T. i. allen Abl.
6	Vorhofflimmern	—	nicht verbreitet	4 mm	Schlechtes T. i. allen Abl.
7	Vorhofflimmern	—	nicht verbreitet	4 mm	Schlechtes T. i. allen Abl.
8	Sinusrhythmus	0,14	nicht verbreitet	4 mm	Schlechtes T. i. allen Abl.
9	Vorhofflimmern	—	nicht verbreitet	4 mm	Schlechtes T. i. allen Abl.
10	Vorhofflimmern	—	nicht verbreitet	4 mm	Schlechtes T. i. allen Abl.
11	Sinusrhythmus	0,18	nicht verbreitet	4 mm	Schlechtes T. i. allen Abl.
12	Vorhofflimmern	—	nicht verbreitet	4 mm	Schlechtes T. i. allen Abl.
13	Sinusrhythmus	0,14	nicht verbreitet	4 mm	T. gut i. allen Abl.
14	Vorhofflimmern	—	nicht verbreitet	4 mm	Schlechtes T. i. allen Abl.
15	Sinusrhythmus	0,15	nicht verbreitet	4 mm	T. gut i. allen Abl.
16	Sinusrhythmus	0,14	nicht verbreitet	4 mm	Schlechtes T. i. allen Abl.
17	Vorhofflimmern	—	nicht verbreitet	4 mm	Schlechtes T. i. allen Abl.
18	Vorhofflimmern	—	0,13	4 mm	Schlechtes T. i. allen Abl.
19	Vorhofflimmern	—	nicht verbreitet	4 mm	nicht verbreitet 4 mm

4	72	Myodegeneratio Cordis	Anginöse Beschwerden	**	Ascites Hydrothorax	**	120/80	nach rechts und links	Vorhofflimmern T. sehr schlecht i. allen Abl. Kammer E. S.
5	64	Cor bovinum	Atemnot in Ruhe	**	Substernale Struma	**	180/160	*** nach links	Linkshypertrophie — Kammer E. S. T. flach i. allen Abl.
6	67	Herzinfarkt	Anginöse Beschwerden	—	—	—	125/80		Alter Vorderwandinfarkt T. gut
7	70	Herzinsuffizienz	Anginöse Beschwerden	**	Pleuraerguß	**	110/80	—	Linkshypertrophie — T. schlecht in allen Abl.
8	59	Hypertonus	Atemnot	*	—	—	180/105	****	T. schlecht i. allen Abl.
			Augenhintergrund: geschlängelte Gefäße						
9	58	Hypertonie Myokardschaden	Atemnot	**	Ascites Hydrothorax	**	160/85	*** Aortenkonfiguriert	Schlechtes T. i. allen Abl.
10	68	Hypertonie Myokardschaden	Atemnot	**	**	**	170/110	**** nach beiden Seiten	Vorhofflimmern — Gutes T. i. allen Abl.
11	82	Hypertonie Myokardschaden	Atemnot-Husten	**	**	**	180/100	**** nach links	Vorhofflimmern — T. sehr schlecht i. allen Abl.
12	53	Herzinsuffizienz	Atemnot Dyspeptische Beschwerden	**	—	—	130/100	**** nach rechts und links	T. sehr schlecht i. allen Abl.
13		Dekompensierte Hypertonis	Atemnot	**	***	**	155/120	**** nach rechts und links	Vorhofflimmern T. sehr schlecht i. allen Abl.

(Objektive Beschwerden)
** = starke Oedemen oder Stauung
* = leichte Oedemen oder Stauung
— = nicht vorhandenes Symptom

(Röntgenbefund)
**** = starke Hypertrophie
*** = deutliche Hypertrophie
** = leichte Hypertrophie
* = ganz geringe Hypertrophie

Tabelle C

Kleine Auschläge bei Herzkranken, die zur Nachuntersuchung kamen

Herzbeschwerden

Fall	Alter	Klinische Diagnose	subjektiv	objektiv			RR.	Röntgenbefund	Andere Veränderungen im EKG
				Oedemen	Leber-stauung	Lungen-stauung			
1	36	Mitralvitium und Tricuspidal-insuffienz	Dyspnoe	**	**	**	115/75	***	Vorhofflimmern — Rechtstyp Schlechtes T. i. allen Abl.
2	76	Myodegene-ration Cordis	Atemnot Husten-Orthopnoe	**	Cyanose **	**	115/70	**** nach links Herz-taille normal	Linkstyp — Schlechtes T. in allen Abl. Kammer E. S.
3	35	Combiniertes Mitralvitium	Schwere Atemnot	—	**	—	125/90	**** nach rechts und links	Vorhofflimmern — Rechtstyp T. gut. Kammer E. S.
4	72	Myodegenerativ	Anginöse		Aszites	**	120/80	**** nach	Vorhofflimmern T. sehr schlecht

Tabelle D

Kleine Auschläge bei Herzgesunden

Fall	Alter	Klinische Diagnose	Herzbeschwerden subjektiv	objektiv	R. R.	andere Veränderungen im EKG
1	65	Fettsucht	Atemnot bei Treppensteigen	keine	140/90	Sinusrhythmus — Linkstype T. sehr gut in allen Abl.
2	52	Lungen-Tbc.	keine	„	105/75	Sinustachykardie — T.-Zacke schlecht in allen Abl.
3	63	Myasthenie	„	„	140/80	Gute T.-Zacke in allen Abl.
4	21	Lupus vulgaris	„	*	125/70	T.-Zacke negativ in allen Abl. wie bei Perikarderguß
5	56	Asthma bronchiale	„	keine	110/65	Gute T.-Zacke in allen Abl.
6	59	Nephrolithiasis	„	„	125/85	Gute T.-Zacke in allen Abl.
7	42	Lebercirrhose	Atemnot	*	125/90	Tachykardie — T.-Zacke schlecht ausgebildet
8	49	Hypophysen tumor	keine	keine	120/80	Gute T.-Zacke in allen Abl.
9	64	Lungen-Tbc.	„	„	125/85	Sinustachykardie — T.-Zacke sehr gut in allen Abl.
10	49	Asthma bronchiale	„	„	125/85	Sinustachykardie — P. pulmonale — T.-Zacke schlecht
11	18	Lymphogranulom	„	„	115/70	Sinustachykardie — T.-Zacke sehr gut in allen Abl. Kammer E. S.
12	64	Lebercirrhose	„	„	110/70	Gute T.-Zacke in allen Abl.
13	70	Arteriosklerosis cerebri	Anginöse Zustände	*	140/100	Vorhofflimmern — schlechte T.-Zacke in allen Abl.
14	27	Psychogene Kachexie	keine	keine	120/70	Gute T.-Zacke in allen Abl.
15	77	Asthma bronchiale	„	*	125/80	Gute T.-Zacke in allen Abl.
16	54	Basedow	Atemnot	*	120/70	Vorhofflimmern — gute T.-Zacke in allen Abl.
17	72	Chronische Obstipation	keine	keine	130/75	Gute T.-Zacke in allen Abl.
18	26	Oedeme ungeklärte Ursache	„	„	100/65	Schlechte T.-Zacke in allen Abl.
19	52	Amyloidose	„	„	115/75	Gute T.-Zacke in allen Abl.
20	62	Lungen-Tbc.	„	„	120/80	Gute T.-Zacke in allen Abl.
21	53	Basedow	„	„	120/75	Gute T.-Zacke in allen Abl.
22	46	Kyphoskoliose	„	„	120/80	Gute T.-Zacke in allen Abl.
23	47	Pneumonie empyem	„	„	120/80	Gute T.-Zacke in allen Abl.
24	68	Carcinom im	„	*	140/100	Vorhofflimmern — gute T.-Zacke in allen Abl.

* = Geringe Hypertrophie

Literaturangaben.

Carter, E. P.: Further observations on the aberrant Electrocardiogram associated with Sclerosis of the Atriventricular Bundle-Branches and their terminal arborization, Arch. Int. Med. 4 : 331 (Sept.) 1918.

Pardee, H. E. B., and Master, A. M.: Electrocardiograms and Heart Muscle Disease, J. A. M. A. 80 : 98 (Jan. 13) 1923.

Lutembacher, R.: The Heart in Hypertension, Bull, méd. 31 : 616, 1922.

White, P. D. and Burwell, C. S.: The Clinical Significance of Changes in the form of the Electrocardiogram, M. Clin. N. Amer. 4 : 1839, 1920 bis 1921.

Clerc, A., and Bascourret, M.: Les anomalies des complexes ventrivulaires electriques et leur importance pronostique dans le cours de l'insiffisance cardiaque, Rev. de med. 41 : 587, 1924.

Oppenheimer, B. S., and Mann, Hubert: An Electrocardiographic Sign in Pericardial Effusion, Proc. Soc. Exper. Biol. & Med. 20 :431, 1923.

Zondek, Hermann: Das Myxodemherz, München, med. Wochenschr. 65 : 1180, 1918.

Thachter, C., und White, P. D.: The Electrocardiogram in Myxedema, Am. J. M. Sc. 171 : 61, 1926.

Sprague, H. B., and White, P. D.: The Significance of Electrocardiogram of Low Voltage, J. Clin. Investigation 3 : 109, 1926.

Willius, Frederick A., and Wendell A. Killins: The occurence and Significance of Electrocardiograms of Low Voltage. Arch. of Internal Med. Bd. 40, Nr. 3, S. 332—339, 1927.

Burnezz, Clough Turril, and George F. Piltz: Low Voltage in the Electrocardiogram. Americ. Heart Journ. Bd. 2, Nr. 6, S. 649—654, 1927.

Steuer, Leonhard, and Harold Feil: The Significance of Splintering of the terminal portion of the Deflection QRS of the Electrocardiogram. Amer. Heart. J. 6, 472—477. 1931.

Steuer, Leonhard G.: The Electrocardiogram of Low Voltage. A Report of Fifty autopsied Cases. Amer. Heart. J. 9, 405—411. 1934.

Speckman, Russel N., and Rich., Murry L.: Review of 50 Cases of Low Voltage. J. Lab. and Clin. Med. 17, 165. 1931.

Hepburn, J., and Jamieson, R. A.: Prognostic Significance of Several Electrocardiographic Abnormalities. Amer. Heart. J. 1 : 623. 1925.

Pardee, Harold E.: Clinical Aspects of the Electrocardiogram, 1928, New York (Paul Hoeber).

Fogelson und Tschernogoroff: Journ. Med. Biol. 1927, VI.

Hallermann, Dr. W.: Über die diagnostische Bedeutung der kleinen Kammerausschläge im Elektrokardiogramm. Dtsch. Arch. Klin. Med. 170, 445. 1931.

Scherf, D.: Lehrbuch der Elektrokardiographie. S. 32—37 und 68.

Arjeff, M. J.: Klinische Bedeutung von Elektrokardiogrammen mit kleinen Ausschlägen. Z. Klin. Med. 122, 348, 1932.

Wenckebach, K. F., und Hch. Winterberg: Die unregelmäßige Herztätigkeit. 1927, S. 65.

Arjeff, M. J., und Tigi: Z. Klin. Med. 112, H. 5/6, 1930.

Eppinger und Rothberger: Wien. Klin. Wschr. 31, 1909.

Aalsmeer und Weckenbach: Wien. Arch. inn. Med. 14, 1929.

Frank: Med. Klin. 1930, 9.

Bosen, Erich: Elektrokardiographie für die ärztliche Praxis, S. 147, 148, 1932.

Dreßler, W.: Klinische Elektrokardiographie, S. 145, 1937.
Scherf, D.: Über die klinische Bedeutung der Endschwankung im EKG, Wien, Klin. Wschr. II 1057, 1934.
Vizer, Tibor: Dtsch. Med. Wschr. 1938, 1, 121—122.
Clerc, Antonin, et Alfred Quinquaud: Clin. med. de la Pitié.
Weber, A.: Bedeutung der EKG. — Die medizinische Welt Nr. 50, S. 1571, 1939.

Anmerkung: Dle Abbildung 2 ist umgekehrt zu betrachten.

Lebenslauf

Ich, Juan Vargas-Gutiérrez, bin am 23. 2. 1909 in Carmen-Kolumbien als Sohn des Juan Pablo-Vargas und Josefina Gutiérrez geboren.

Am 15. November 1929 machte ich mein Abitur im Colegio de San José in Medellin-Kolumbien. Vom 1. 1. 30 bis 1. 7. 34 absolvierte ich das medizinische Studium in der Universität Antioquia. Vom 1. 8. 34 bis 1. 1. 36 widmete ich mich der Augenheilkunde in Santiago de Chile (Hospital des Salvador, San Vicente und San Juan de Dios).

Vom 5. 1. 36 bis 5. 10. 36 hatte ich meine weitere Ausbildung in der Augenheilkunde in Buenos Aires — Argentinien — im Hospital Santa Lucia und Hospital de Clinicas. Vom 10. 11. 36 bis 10. 1. 38 war ich in Cali-Kolumbien als praktischer Augenarzt niedergelassen.

Vom 10. 2. 38 bis 10. 6. 39 arbeitete ich als Assistent in der Universitäts-Augenklinik der Charité. Am 23. 1. 40 legte ich das medizinische Staatsexamen an der Universität Berlin ab. Seit dem Sommer 1939 widme ich mich der klinischen Elektrokardiographie in der I. Med. Klinik der Charité zu Berlin.